EXTRAIT DU BULLETIN SCIENTIFIQUE DU DEPARTEMENT DU NORD.
2me Année. — 1re Année. — Nos 8 et 9. — Page 210

ROYAL COLLEGE OF SURGEONS OF ENGLAND

DEUX OBSERVATIONS

de Malformations congénitales du membre thoracique :

BRACHYDACTYLIE ET HEPTADACTYLIE.

par le Dr A. Manouvriez (de Valenciennes).

—

La lecture de l'intéressant article de M. Delplanque (1) nous a engagé à recueillir l'observation d'une femme que nous savions être affectée de brachydactylie.

I. *Hypotrophie congénitale du membre thoracique gauche, avec* BRACHYDACTYLIE *des quatre derniers doigts et légère syn-dactylie de l'index et du médius, par arrêt du développement fœtal, dû peut-être à une émotion de la mère, à 3 mois 1/2 de grossesse.*

Chez ce sujet, âgé de 66 ans, les différents articles du membre : bras, avant-bras, carpe, métacarpe et phalanges, sont de dimensions moindres que normalement. Chacun des

(1) Nous nous permettons de signaler à M. Delplanque, un cas de mégalodactylie analogue au sien, décrit par notre ami le Dr Boéchat, au Congrès médical de Genève, en 1877.

quatre derniers doigts n'a que deux phalanges d'égale longueur, phalangette et probablement phalangine ; l'annulaire est resté plus long que les autres doigts. L'auriculaire dépourvu d'ongle et recourbé en griffe, ressemble à un orteil Les autres doigts sont en extension permanente. Le médius et l'annulaire présentent de plus un léger degré de syndactylie (fig. 1).

De ce que le pouce a conservé ses deux phalanges, il résulte que tous les doigts possèdent un même nombre d'os ; il en était ainsi dans le deuxième cas de Mercier, mais non chez le sujet de M. Delplanque, qui n'avait plus qu'une seule phalange au pouce.

Les mouvements des doigts sont d'ailleurs extrêmement limités. Etat normal de la main droite et des pieds.

Cette femme prétend savoir que rien de semblable n'existait chez aucun de ses ascendants. Elle attribue sa malformation à une vive impression de dégoût que sa mère aurait éprouvée, à 3 mois 1/2 de sa grossesse, en voyant un cul-de-jatte affecté de main-bote. Les quatre enfants du sujet de notre observation, dont un vit, sont nés bien conformés ; circonstance qui nous parait encore devoir écarter l'idée d'une influence héréditaire.

L'hérédité s'est, au contraire, clairement manifestée dans le cas suivant de main-bote heptadactyle, chez une petite fille, dont la sœur, le grand-oncle paternel et sa fille présentaient d'autres difformités par arrêt de développement.

II. *Hypotrophie congénitale du membre thoracique gauche, avec main-bote palmaire interne,* HEPTADACTYLIE *métacarpo-phalangienne (paire des trois doigts internes de deux mains, symétriquement alignés de chaque côté d'un index commun), et légère syndactylie, par influence hétéromorphe d'une hérédité indirecte en retour.*

En avril 1876, nous observions une petite fille de 7 ans, ayant à gauche 7 doigts (phalanges et métacarpiens), groupés

de telle sorte que la main paraissait constituée par la soudure de deux mains droite et gauche, orientées de la même façon, et de chacune desquelles on aurait préalablement retranché le pouce et la moitié externe de l'index (fig. 2). Cette singulière main heptadactyle, dépourvue de pouce, avait donc un index central de chaque côté duquel médius, annulaires et auriculaires venaient s'aligner symétriquement, de manière à se faire pendant deux à deux. Les doigts étaient légèrement soudés entre eux (syndactylie).

La main était bote, à forte déviation cubito-palmaire, avec saillie postérieure des extrémités inférieures du cubitus et surtout du radius Les doigts, demi-fléchis, chevauchaient les uns sur les autres, repliés dans la paume de la main incurvée transversalement ; ils étaient presque immobilisés dans cette position. Les deux os de l'avant-bras, plus courts et plus rapprochés que du côté droit, ne pouvaient exécuter que des mouvements incomplets de pronation et de supination. La flexion de l'avant-bras sur le bras également avorté, était à peine possible. L'acromion, rattaché à la clavicule et situé au-dessus de la tête humérale, et l'épine de l'omoplate présentaient isolément une mobilité anormale par rapport au reste de l'os ; ces deux saillies étaient séparées l'une de l'autre par un intervalle d'un centimètre et demi environ.

Intégrité absolue des autres membres.

Une sœur de cette fille, âgée de 3 ans 1/2, était affectée d'un bec-de-lièvre latéral gauche, complet, de la lèvre supérieure, compliqué de fente du maxillaire supérieur jusque dans la narine, avec saillie de l'os intermaxillaire en avant et en haut, et projection horizontale de l'incisive médiane gauche ; l'incisive latérale gauche manquait ; nous venons, soit dit en passant, d'opérer cette enfant avec succès, au mois de juin dernier. Ses trois autres sœurs, ses deux frères, ses père et mère, ses aïeux et ses deux oncles paternels étaient bien conformés ; mais l'oncle maternel du père de l'enfant offrait une

syndactylie de tous les orteils et des trois derniers doigts gauches, soudés ensemble, et des quatre derniers doigts droits, réunis deux à deux ; et la fille de ce dernier était aussi affectée de syndactylie générale des pieds, et partielle d'une main.

La prédisposition héréditaire aux malformations par vices de développement, provenant d'ancêtres éloignés, a évidemment dû être transmise aux deux enfants par le père et l'aïeule, sans que ces derniers aient été atteints eux-mêmes, laissant également indemnes deux oncles, alors qu'elle s'était manifestée chez un grand-oncle et sa fille ; il y a donc eu ici ce qu'on appelle hérédité indirecte en retour. Nous dirons de plus que la transmission a été hétéromorphe, pour exprimer que la déviation organique s'est produite chez les descendants sous une autre forme que chez les ascendants.

L'heptadactylie est tellement rare que, dans leur article *Main* du Nouv. dict. méd. et chir. MM. Duval et Le Dentu ne signalent que le cas d'un « enfant ayant sept doigts à chaque main et *huit orteils à chaque pied* (Kerkring); » la citation de nos savants collègues est d'ailleurs en désaccord partiel avec celle de Chaussier et Adelon, dict. en 60 vol., art Monstruosités, 1819, d'après laquelle Kerkringius (obs. 22 Journ. des sav., 1669) aurait vu « *sept* [*doigts*] à une même main et à *un même pied*. » Ajoutons que Ruisch a décrit (Observationum anatomico-chirurgicarum centuriæ. Accedit catalogus rariorum in musaeo Ruyschiano ; Amstel., 1691) un « sceleton polydactylon » ayant sept doigts à la main droite ; ce squelette se retrouverait peut-être dans la collection Ruysch, que Pierre-le-Grand acheta en 1717, pour la faire transporter en Russie, où elle existe encore, du moins en grande partie.

A. Manouvriez.

Lille, imp. Six-Horemans.

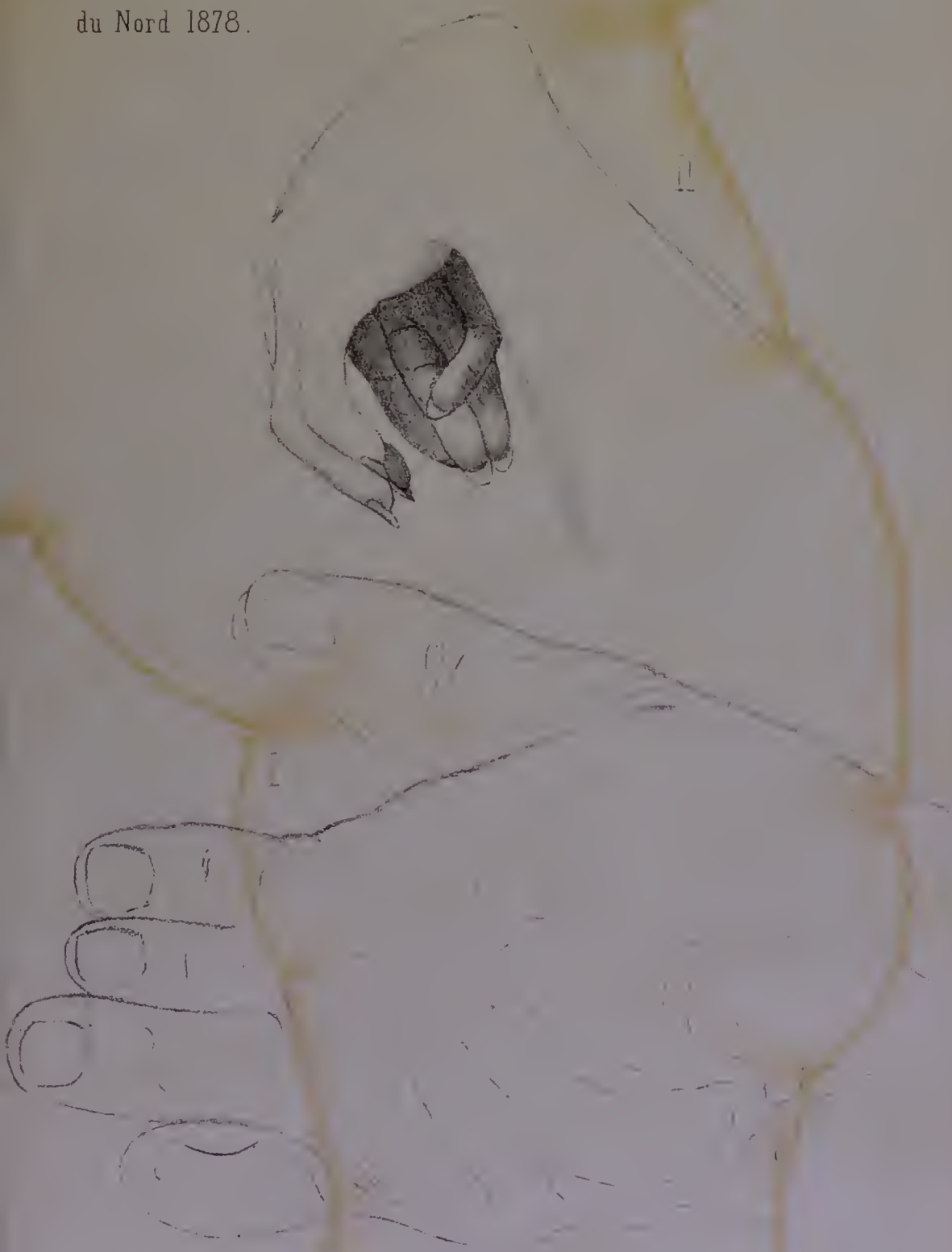

1. Main de Femme brachydactyle
2. Main boîte cubito-palmaire heptadactyle *(A. Manouvriez)*